RÉTINE en PRATIQUE

Vendredi 28 mars 2025

20ème ÉDITION • 20ème ÉDITION •

CHOROÏDOPATHIES

Comment la choroïde est impliquée dans les maladies du fond d'œil

Vendredi 28 mars 2025

Journée d'Enseignement en présentiel
Maison de la Chimie, Paris

Organisée par:

Aude Couturier, Isabelle Audo, Bahram Bodaghi, Sophie Bonnin, Élodie Bousquet, Georges Caputo, Michel Paques, Salomon Yves Cohen, Vincent Gualino, Yannick Le Mer, Sarah Mrejen, José A Sahel et Alain Gaudric.

INSCRIPTION **www.retine-en-pratique.com**

Université Paris Cité

FÉDÉRATION RÉTINE
Lariboisière Quinze-Vingts Rothschild

SORBONNE UNIVERSITÉ

RÉTINE en PRATIQUE
Vendredi 28 mars 2025
20ème ÉDITION • 20ème ÉDITION

Plan général

NIVEAU 2

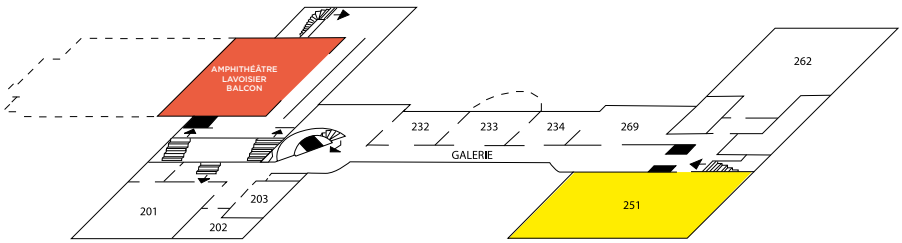

NIVEAU 1

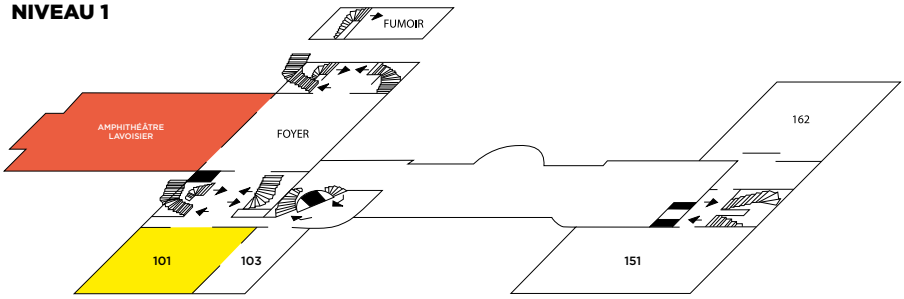

NIVEAU 0

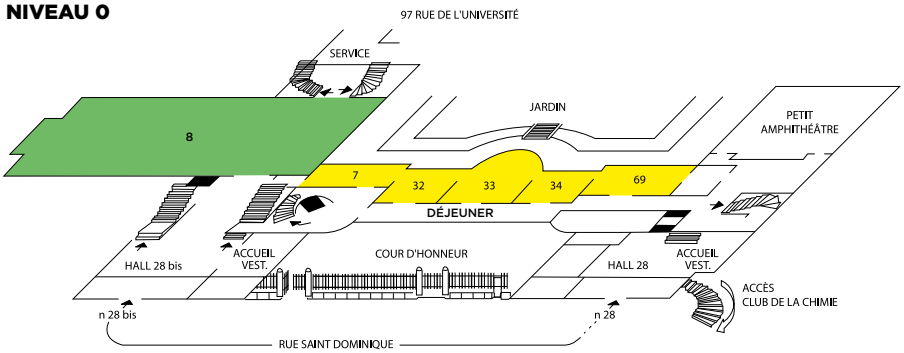

● Déjeuner ● Sessions plénières ● Exposition et pauses-café

RÉTINE en PRATIQUE
Vendredi 28 mars 2025
20ème ÉDITION • 20ème ÉDITION

Espace d'exposition

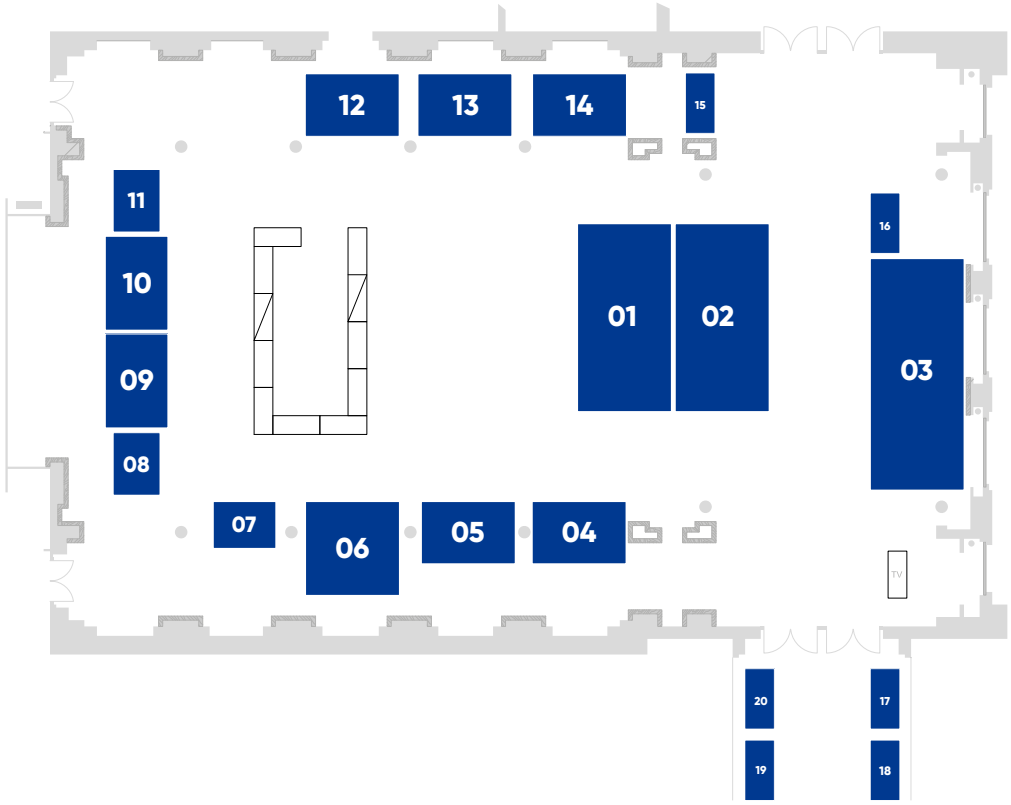

01. Novartis
02. Bayer
03. Roche
04. Horus Pharma
05. Biogen
06. Abbvie
07. Alcon
08. Densmore
09. Théa Pharma
10. Tilak
11. Zeiss
12. Lumibird Medical
13. Optos
14. Essilor
15. EDC Lamy
16. Asso MYOPIA
17. DORC
18. Certipair
19. Asso DMLA
20. EBC Europe

CHOROÏDOPATHIES

Comment la choroïde est impliquée dans les maladies du fond d'œil

Depuis que la choroïde est mieux visualisée à l'examen par OCT, ses anomalies suscitent un grand intérêt. L'analyse de la choroïde a désormais une valeur diagnostique et pronostique dans de nombreuses maladies rétiniennes. Les informations sont cependant éparses et une synthèse des connaissances mérite d'être tentée. Les variations de l'épaisseur et la topographie de la choroïde chez le sujet normal sont importantes et doivent être connues pour définir les circonstances où la choroïde est fine ou épaisse. La choroïde peut être fine comme dans la myopie forte ou épaisse dans la maladie de Harada ou la CRSC. Dans la DMLA, les variations d'épaisseur choroïdienne sont associées au phénotype des drusen, des néovaisseaux et de l'atrophie. L'origine de ces variations n'est pas complètement élucidée. Il en est de même pour le rôle des anomalies des veines ou des nerfs choroïdiens. Les méthodes d'imagerie se perfectionnent avec l'holographie Doppler, l'OCT ultra grand-champ et apportent de nouveaux éclairages sur la choroïde. Enfin, la choroïde peut devenir une nouvelle voie d'administration de traitements pour la rétine. Tous ces aspects de la choroïde et de sa pathologie seront traités par les meilleurs spécialistes à la lumière des connaissances les plus récentes.

09:00 • INTRODUCTION *Aude Couturier et Bahram Bodaghi*

I. LA CHOROÏDE VUE PAR L'IMAGERIE MULTIMODALE

09:10 **Que montrent l'angio fluo et l'ICG?** *Alain Gaudric*

Les gros vaisseaux choroïdiens et la choriocapillaire, performances et limitations

09:16 **OCT grand champ, épaisseur choroïdienne et topographie des gros vaisseaux** *Ali Erginay*

Les gros vaisseaux choroïdiens, index de vascularité

09:22 **L'OCT et l'OCTA montrent-ils la choriocapillaire?** *Raphael Lejoyeux*

La segmentation de l'OCTA permet-elle d'isoler le signal de la choriocapillaire?

09:29 **Imagerie expérimentale de la choroïde** *Michel Paques*

Histologie 3D, Angio dynamique, HoloDoppler

II. LES CHOROÏDES EPAISSES, PACHYCHOROÏDE

09:38 **Y a-t-il une épaisseur normale de la choroïde?** *Sarah Touhami*

Variations interindividuelles et avec l'âge

09:44 **La pachychoroïde est-elle une maladie? ou Le concept de pachychoroïde** *Prithvi Ramtohul*

Évolution du concept de pachychoroïde et pachychoroïdopathie

RÉTINE en PRATIQUE
Vendredi 28 mars 2025
20ème ÉDITION • 20ème ÉDITION

III. LA CRSC

09:51 **Toutes les CRSC ont-elles une pachychoroïde?** *Sarah Mrejen*

La CRSC est le plus souvent associée à des signes de pachychoroïde mais de façon variable en fonction de l'âge, et du caractère aigu ou chronique

09:58 **A quoi sont dues les plages d'hyperfluorescence tardives en ICG?** *Elodie Bousquet*

10:04 **Contrôle neurogène de la choroïde** *Francine Behar-Cohen*

10:11 **Y a-t-il un obstacle à l'écoulement des veines choroïdiennes dans la CRSC?** *Sarah Mrejen*

La dilatation des veines choroïdiennes a-t-elle une cause mécanique?

10:18 **Pourquoi la PDT fait-elle diminuer l'épaisseur choroïdienne?** *Elodie Bousquet*

Dans quelle mesure l'épaisseur diminue-t-elle? pour combien de temps? pourquoi un spot localisé entraine-t-il une diminution globale de l'épaisseur choroïdienne?

IV. AUTRES PACHYCHOROÏDOPATHIES

10:24 **Effusion uvéale un diagnostic différentiel de la CRSC** *Étienne Boulanger*

Le rôle de la sclère dans les deux maladies

10:29 **Pachychoroïde sans fluide intrarétinien: Épithéliopathie Péri Papillaire, Pachydrusen, Maculopathie pachyvitelliforme** *Salomon Yves Cohen*

Des entités sous diagnostiquées, soulignant le rapport entre pachychoroïde et pathologie de l'EP

10:36 **Vasculopathie polypoïdale, Néovaisseaux choroïdiens et pachychoroïde, conséquences pour le traitement** *Valérie Krivosic*

Dans ces entités, la présence d'une pachychoroïde oriente-t-elle le choix entre un anti-VEGF et la PDT?

10:45 PAUSE

11:15 TABLE RONDE

Animée par *Maté Strého* avec *John Conrath, Sam Razavi, Mohammed Benani, Elodie Bousquet, Belkacem Haouchine*

V. CHOROÏDE EPAISSE ET INFLAMMATION

11:30 **Les cellules immunitaires de la choroïde** *Cécile Delarasse*

11:36 **Maladie de Harada** *Christine Fardeau*

L'épaisseur choroïdienne comme marqueur de l'efficacité du traitement

11:42 **Granulomes sarcoïdosiques** *Adélaïde Toutée*

Valeur des examens d'imagerie dans le diagnostic

11:48 **La choroïde dans la Birdshot choriorétinopathie** *Christine Fardeau*

Pathogénie des taches jaunes et évolution de l'épaisseur choroïdienne

11:55 CONFERENCE INVITÉE *Professeur Camiel BOON, Amsterdam*

VI. CHOROÏDE EPAISSE ET TUMEURS

12:20 **Revisiter l'imagerie multimodale de l'Hémangiome choroïdien** *Sarah Tick*

Les temps précoces et tardifs de l'ICG, l'OCT angio et l'HoloDoppler

12:26 **Infiltration métastatique et des hémopathies: diagnostics différentiels** *Audrey Giocanti*

L'infiltration métastatique peut simuler des diagnostics bénins

12:32 **Cancer et épaississement choroïdien** *Alexandre Matet*

Pseudo VKH des check point inhibiteurs, syndromes paranéoplasiques, BDUMP, etc

12:39 **Nouvelles et projets pour 2025** *Aude Couturier*

12:45 DÉJEUNER

VII. CHOROÏDES FINES

14:15 **Rôle de la choroïde dans le métabolisme de la rétine** *Héloïse Torres-Villaros*

La fonction de la choriocapillaire est-elle affectée par la densité des gros vaisseaux choroïdiens?

14:22 **Relation entre l'épaisseur choroïdienne et l'épaisseur sclérale** *Sophie Bonnin*

Entre les deux extrêmes, pachychoroïde et myopie forte on observe un parallélisme entre épaisseur sclérale et épaisseur choroïdienne. Quelle en est la signification?

VIII. MYOPIE FORTE

14:29 **Choroïde et choroïdose myopique atrophique** *Aude Couturier*

La définition de l'atrophie choroïdienne diffuse est-elle satisfaisante. A quoi est due la pâleur du fond d'œil dans la myopie forte. Comparaison entre photo couleur et autofluorescence.

14:35 **Les veines choroïdiennes anormales dans la myopie pathologique** *Élise Philippakis*

Trajets aberrants, hypoplasie ou dilatation, anastomoses: les anomalies veineuses choroïdiennes jouent-elles un rôle dans la choroïdose myopique?

14:42 **Staphylome et macula bombée: des épaisseurs choroïdiennes différentes** *David Gaucher*

Relation épaisseur choroïdienne épaisseur sclérale. Le moindre amincissement choroïdien dans la macula bombée est-il un avantage?

RÉTINE en PRATIQUE
Vendredi 28 mars 2025
20ème ÉDITION • 20ème ÉDITION

IX. CHOROÏDE ET DMLA

14:49 **VEGF, épithélium pigmentaire et choriocapillaire** *Thibaud Mathis*

La diminution de la densité de la choriocapillaire: cause ou conséquence de la DMLA atrophique?

14:55 **La choroïde dans la définition de la DMLA atrophique** *Jean-François Korobelnik*

Quel est le degré de perte de la choriocapillaire?

15:02 **Épaisseur choroïdienne et phénotype de la DMLA exsudative** *Éric Souied*

L'épaisseur choroïdienne est-elle différente selon les types de NVC?

15:08 **Les NVC1 préviennent-ils l'atrophie?** *Laurent Kodjikian*

Les Néovaisseaux choroïdiens de type 1 sont-ils une pseudo choriocapillaire?

15:14 **Les anti VEGFs modifient-ils l'épaisseur de la choroïde?** *Marie Noëlle Delyfer*

15:20 TABLE RONDE

Animée par *Vincent Gualino* avec *Vincent Soler, François Devin, Mathieu Lehmann, Jean-Baptiste Conart, Corinne Dot*

15:40 PAUSE

X. RÉTINOPATHIE DIABÉTIQUE

16:10 **La choroïde joue-t-elle un rôle dans l'aggravation de la RD?** *Pascale Massin*

16:17 **Les modifications de l'épaisseur choroïdienne ont-elles un rôle pronostic dans l'OMD?** *Catherine Creuzot-Garcher*

XI. ISCHÉMIE CHOROÏDIENNE AIGÜE

16:24 **Occlusions artérielles choroïdiennes** *Paul Goupillou*

Une étiologie majeure, la maladie de Horton

16:31 **Occlusions choroïdiennes capillaires et veineuses** *Alain Gaudric*

De l'épithéliopathie en plaques à l'éclampsie

XII. VARIA

16:38 **Dystrophies rétino-choroïdiennes héréditaires** *Mohamad Issa*

L'atrophie choroïdienne est-elle constante? est-elle primitive ou secondaire?

16:44 **Excavation choroïdienne et Cavernes choroïdiennes** *Alexandra Miere*

Comment les reconnaître, quelles sont les causes?

16:50 **Épaississement choroïdien dans les fossettes colobomateuses** *Bénédicte Dupas*

L'épaisseur choroïdienne varie-t-elle avec le DSR?

16:56 **Ostéome choroïdien, nodule scléral, calcification sclérales bilatérales** *Sylvia Nghiem Buffet*

Quelles différences et quel bilan?

17:02 **Décollement choroïdien post-opératoire et effusion uvéale** *Georges Caputo*

Épaisseur choroïdienne, indication des sclérectomies, Traitement chirurgical

17:08 **La voie supra choroïdienne de traitement de la rétine** *Frederic Matonti*

17:15 CONCLUSION *Aude Couturier*

Nos partenaires

Nous remercions vivement nos fidèles partenaires:

RÉTINE en PRATIQUE
Vendredi 28 mars 2025
20ème ÉDITION • 20ème ÉDITION

NOTES

RÉTINE en PRATIQUE
Vendredi 28 mars 2025
20ème ÉDITION • 20ème ÉDITION

NOTES

24ÈME ÉDITION

JOURNÉE D'ENSEIGNEMENT

DMLA EN PRATIQUE

VENDREDI 12 SEPTEMBRE 2025

MAISON DE LA CHIMIE, PARIS

DMLA en pratique

ORGANISÉE PAR

SALOMON YVES COHEN, SYLVIA NGHIEM-BUFFET, GABRIEL QUENTEL, FRANCK FAJNKUCHEN, TYPHAINE GRENET, SARAH MREJEN, VALÉRIE SARDA, ALAIN GAUDRIC ET CHARLOTTE ROHART

www.dmla-en-pratique.com

NOTES

Secrétariat administratif

Anais Alabrune
aal@beonww.com

Delphine Arséguel
da@beonww.com